

QUISTE ODONTOGÉNICO ORTOQUERATINIZADO

Agustina Ruiz¹, matias torti ¹, and Facundo Oliva¹

¹Affiliation not available

September 12, 2020

Abstract

El quiste odontogénico ortoqueratinizado es una entidad reconocida desde 1981. Es una lesión poco frecuente, rara, asintomática, con predilección por el sexo masculino. Se presenta con mayor frecuencia en la mandíbula, en la región de los molares y la rama mandibular. No está asociado al síndrome de Gorlin-Goltz; sin embargo, se han reportado casos donde se ha evidenciado una transformación neoplásica en su capa epitelial. Radiográficamente, se observa imagen radiolúcida unilocular, no produce expansión de corticales óseas y por lo general está asociado con dientes impactados. Histológicamente, posee un epitelio ortoqueratinizado, un prominente estrato granuloso y células basales cúbicas con poca tendencia a tener núcleos polarizados. Inmunohistoquímicamente, demuestra que posee poco potencial de proliferación y actividad celular, lo que explica su poca recurrencia después de la cirugía, por lo que se sugieren alternativas de tratamiento conservadoras. Es una lesión quística no agresiva con características bien definidas; si se trata a tiempo, puede mejorar el pronóstico del paciente.

En este artículo tiene como objetivo describir las principales características del QOO y su diferenciación con el queratoquiste odontogénico.

Palabras claves: *Quiste odontogénico ortoqueratinizado, odontogénico, queratina, queratoquiste odontogénico.*

INTRODUCCIÓN

El quiste odontogénico ortoqueratinizado (QOO) es uno de los quistes menos frecuentes en cuanto al desarrollo dental ya que representan el 7% del 17% de todos los quistes queratinizados de la mandíbula. Tiene una mayor incidencia en hombres que en mujeres, con una relación de 3.2: 1. Predomina en pacientes adultos jóvenes, con una predilección por la tercera y cuarta década de vida, con una edad promedio de 35.4 años. Se presenta con frecuencia en la mandíbula, en la región de los molares y la rama mandibular.

Fue descrito en 1956 por Philipsen como una variante del queratoquiste odontogénico (tumor odontogénico queratinizante) y posteriormente identificado como una entidad totalmente aparte por Wrigth en 1981 debido a las variantes histológicas y al comportamiento clínico que presenta.

El QOO comparte el mismo origen que el tumor odontogénico queratoquístico (TOQQ), porque ambos presentan lesiones intraóseas de los maxilares. Su desarrollo es a partir de restos de la lamina dental.

DESARROLLO

El quiste odontogenico ortoqueratinizado se ha clasificado como un quiste de tipo odontogenico, ya que el epitelio que reviste la luz del mismo deriva del epitelio perteneciente al germen dentario. En la actualidad ha sido considerado una variante totalmente independiente ortoqueratinizada del queratoquiste odontogenico debido a sus diferencias histologicas y su comportamiento siendo este de menor agresividad y menor grado de recurrencia.

Características histopatológicas.

El QOO se caracteriza por presentar, una pared tapizada por un epitelio estratificado, es decir, con varias capas de células siendo esta delgada con un espesor promedio de cuatro a ocho células. La capa de células basales de su epitelio se encuentran mucho más desarrolladas que el queratoquiste de forma cuboidal demostrando tener poco o casi nula polaridad o ser hipercrómicas. Siguiendo más a la superficie del epitelio en la capa espinosa se puede observar una variabilidad en cuanto a la forma de las células siendo estas poliedricas o chatas, con citoplasma eosinófilo y puentes intercelulares prominentes. La capa granular está bien desarrollada con su superficie recubierta por una queratinización completa de las capas superficiales llamada ortoqueratina pudiéndose apreciar como en las células no se observan los núcleos. Existe una diferencia en cuanto a la maduración epitelial entre el quiste odontogenico ortoqueratinizado y el tumor odontogenico queratoquistico teniendo el primero una maduración gradual y continua desde la capa basal hasta la ortoqueratina. La transición de la capa basal a la paraqueratinizada es de manera abrupta en la mayoría de los casos. La interfase del epitelio conectivo es llana, con una discreta membrana basal separando ambos tejidos. El tejido que forma la capsula del quiste está constituido por un tejido conectivo denso es decir con una mayor presencia de fibras que de células.

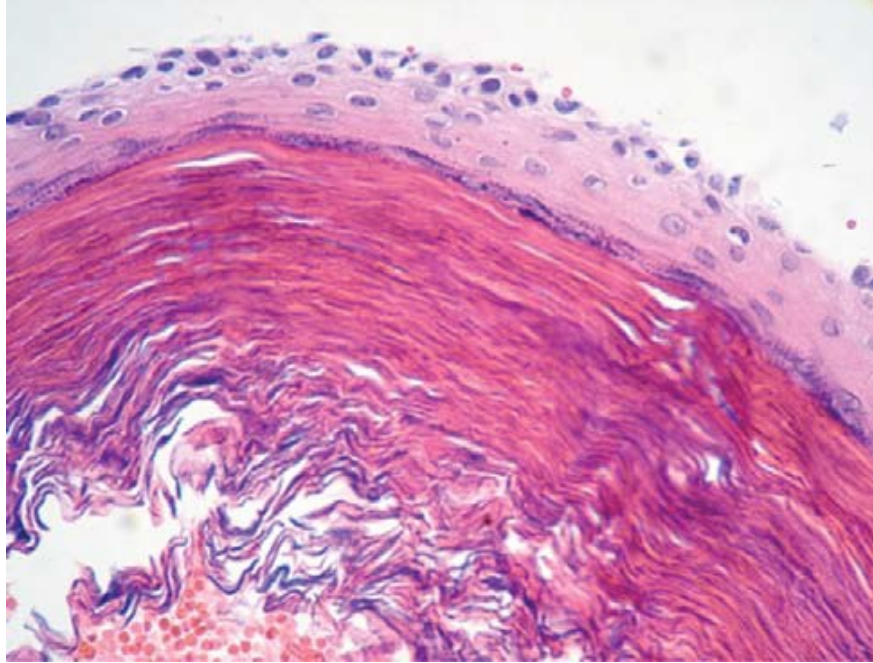


Figure 1: *Imagen histológica del quiste odontogénico ortoqueratinizado.*

Características inmunohistoquímicas

Diferentes estudios, demuestran que el QOO presenta características inmunohistoquímicas bien definidas, compatibles con su potencial de crecimiento limitado y su naturaleza quística.

10	13	14	EMA	CEA	Ki67*	p53*	IPO-38*
QOO							
Superficie ortoqueratinizada	+	-	-	-	-	-	-
Estrato Intermedio	+	+-	-	-	-	-	-
Estrato Suprabasal	+	+-	+	-	-	-	+
Capa Basal	-	-	+	-	-	+	+

EMA: Antígeno epitelial de membrana
 CEA: Antígeno carcinoembrionario
 + marca consistente; +- marca débil; - no marca.
 * ++ Abundantes núcleos positivos; + pocos núcleos positivos; +- muy pocos núcleos positivos; - núcleos negativos
 Fuente: Da Silva y col.(4), Li y col. (7), Thosaporn y col. (10)

Figure 2: *Tabla con las características inmunohistoquímicas del componente epitelial del QOO*

Características radiográficas

Radiográficamente se presenta como una lesión radiolúcida circunscrita de bordes bien definidos, rodeados de una cortical marcada, que clínicamente es indolora. En la mayoría de los casos es unilocular aunque también puede presentarse de forma multilocular. Suele asociarse a elementos dentarios retenidos, también puede haber desplazamiento de los dientes vecinos y del conducto dentario inferior. Clínicamente el QOO puede tener una presentación variable. En la mayoría de los casos no presentan sintomatología, sin embargo se pudiera presentar dolor, infección y expansión ósea de la zona afectada. Entre las características macroscópicas presenta un lumen lleno de un material grueso o cremoso, mismo que corresponde a queratina.

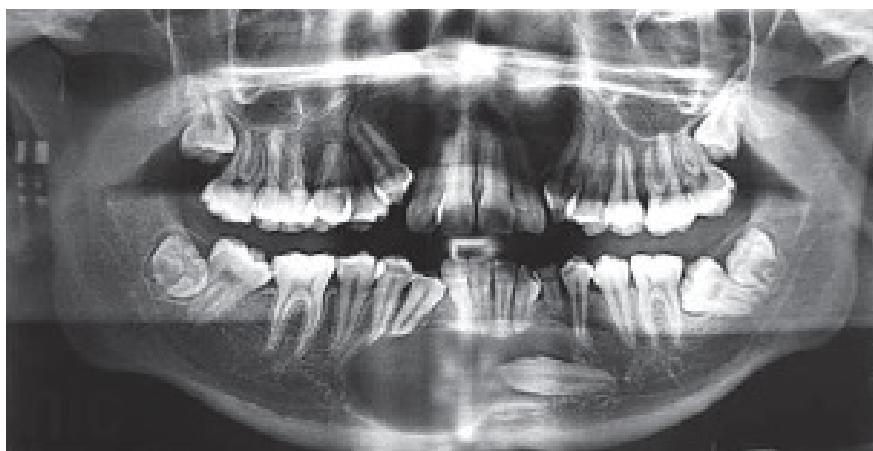


Figure 3: *Ortopantomografía donde se observa una imagen radiolúcida unilocular, de bordes bien definidos, que desplaza algunas raíces dentales. Se presenta desde la zona de premolares derechos a la zona de premolares contralaterales, con inclusión dental de canino inferior izquierdo.*

Entre los diagnósticos diferenciales siempre debe considerarse el quiste dentígero, y el queratoquiste odontogénico (tumor odontogénico queratinizante).

Sus características inmunohistoquímicas demuestran que posee poco potencial de proliferación. No se ha reportado la tasa de transformación maligna de este tipo de lesiones. Han sido pocos los casos donde se ha observado este comportamiento y en ellos el crecimiento tumoral sólo pudo observarse histológicamente en la transición y cambios displásicos en la membrana quística.

Feature^[2,3,7,11,12]	OOC	OKC
Age	3-4 th decade	2-3 rd decade
Gender	Male > female	Male > female
Association with impacted teeth (%)	46.5-75	25-40
Association with NBCCS	No	Yes
Multiplicity	Rare	Seen
Location	Posterior mandible	Posterior mandible
Radiographic features^[2,3,7,11,12]	Usually unilocular	Unilocular or multilocular
Root resorption	Not seen	Seen
Bone expansion	Seen	Not seen
Histopathologic feature^[2,3,7,11,12]	Orthokeratinized	Parakeratinized
Surface corrugation	Not seen	Seen
Basal cell palisading	Not seen	Seen
Basal cell budding	Not seen	Seen
Recurrence rate (%)	2.2	42.6
Treatment	Simple enucleation	Wide excision

NBCCS: Nevoid basal cell carcinoma syndrome, OOC: Orthokeratinized odontogenic cyst, OKC: Odontogenic keratocyst

Figure 4: Comparación de quiste odontogénico ortoqueratinizado y queratoquiste odontogénico

CONCLUSIÓN

El quiste odontogénico ortoqueratinizado es una entidad poco descrita; sin embargo, debemos considerarla como diagnóstico diferencial de lesiones como el quiste dentígero y el tumor odontogénico queratinizante, ya que las características clínicas y sobre todo radiológicas son muy similares. Es imprescindible tener el diagnóstico histopatológico antes de realizar cualquier procedimiento para evitar sobretratar esta lesión, mejorando así el pronóstico y recuperación de los pacientes. Los diferentes estudios realizados reflejan que las características histológicas, patogénesis y el comportamiento clínico es muy diferente respecto al tumor odontogénico queratinizante, por lo que reportarlo ayudaría a poder valorar el comportamiento clínico en nuestras poblaciones, con el objetivo de mejorar tratamientos y dar mejores pronósticos a nuestros pacientes.

REFERENCIAS BIBLIOGRÁFICAS

1. Romero Jasso, G., & Vargas López, D. (2016). Quiste odontogénico ortoqueratinizado. Reporte de un caso. *Revista de la Asociación Dental Mexicana*, 73(1), 23-27.
2. Durán, A. C., et al. (2017). Quiste odontogénico ortoqueratinizado. *Revista Mexicana de Cirugía Bucal y Maxilofacial*, 13(2), 65-69.
3. Ortiz, L. V. F., & Vega, C. P. P. (2018). Frecuencia de quistes odontogénicos en pacientes de la Facultad de Odontología, Universidad Nacional de Colombia. *Universitas Odontológica*, 37(79), 11.
4. Kamat, M., et al. (2018). Orthokeratinized odontogenic cyst with calcification: A rare case report of a distinct entity. *Journal of oral and maxillofacial pathology : JOMFP*, 22(1), 20–23.
5. Shetty, D. C., et al. (2016). “Orthokeratinized odontogenic cyst masquerading as dentigerous cyst.” *International Journal of Applied and Basic Medical Research* 6.4: 297.

